

CARDIOPLASTICA ESOFAGO DIAFRAMMATICA NEL MEGAESOFAGO IDIOPATICO ACQUISITO (M.I.A.) NEL CANE ADULTO

GABRIELE MAZZOCCHI*, ANNALISA RASPARINI**, MASSIMO SINELLI***

*Libero professionista, Clinica veterinaria privata, via dell'Artigianato 2/A, Caorso (Pc)

**Libero professionista, Podenzano (Pc)

***Libero professionista, Cremona

Riassunto

Nel presente lavoro gli autori descrivono per la prima volta in Italia una nuova tecnica chirurgica, la Cardioplastica Esofago Diaframmatica, già proposta e descritta da Torres (2000) per la terapia del megaesofago totale idiopatico congenito (I.C.T.M.), ma mai sperimentata da Torres nel M.I.A.

Tale tecnica risolve artificialmente la paralisi della porzione distale dell'esofago toracico e cardias, attraverso l'attività contrattile del diaframma durante i cicli respiratori.

La nostra esperienza positiva riguarda un cane Labrador, maschio, di anni 7, affetto da Megaesofago Idiopatico Acquisito (M.I.A.)

Summary

In this paper the authors describe for the first time in Italy a new surgical technique, the oesophagus diaphragmatic cardiology already proposed and described by Torres (2000) for the treatment of the total idiopathic congenital megaesophagus, but never experimented by the author in MIA.

This technique artificially resolves the paralysis of the distal portion of the thoracic oesophagus and cardia due to the diaphragmatic contractile activity during respiratory cycles.

Our positive experience concerns a male Labrador, 7 years of age, affected by MIA (Acquired Idiopathic Megaesophagus).

INTRODUZIONE

Per megaesofago s'intende una dilatazione dell'esofago correlata a perdita totale o parziale della peristalsi. Si riconoscono tre forme:

- **Megaesofago Totale Congenito Idiopatico (I.C.T.M.)** dovuto a immaturità del nucleo ambiguo e solitario, che rappresenta il 70% dei casi di megaesofago^{1,2}.
- **Megaesofago Secondario Acquisito**, che spesso si manifesta in concomitanza di malattie o affezioni che coinvolgono la muscolatura o l'innervazione della parete esofagea.
- **Megaesofago Idiopatico Acquisito (M.I.A.)**: trattasi di una sindrome che colpisce il cane adulto prevalentemente tra i 7 ed i 15 anni, senza predilezione di razza o di sesso, dovuto a un difetto nella risposta afferente neuronale in grado di produrre una paresi o paralisi completa dell'organo, mantenendo nel contempo una pressione normale a livello di sfintere gastro-esofageo³.

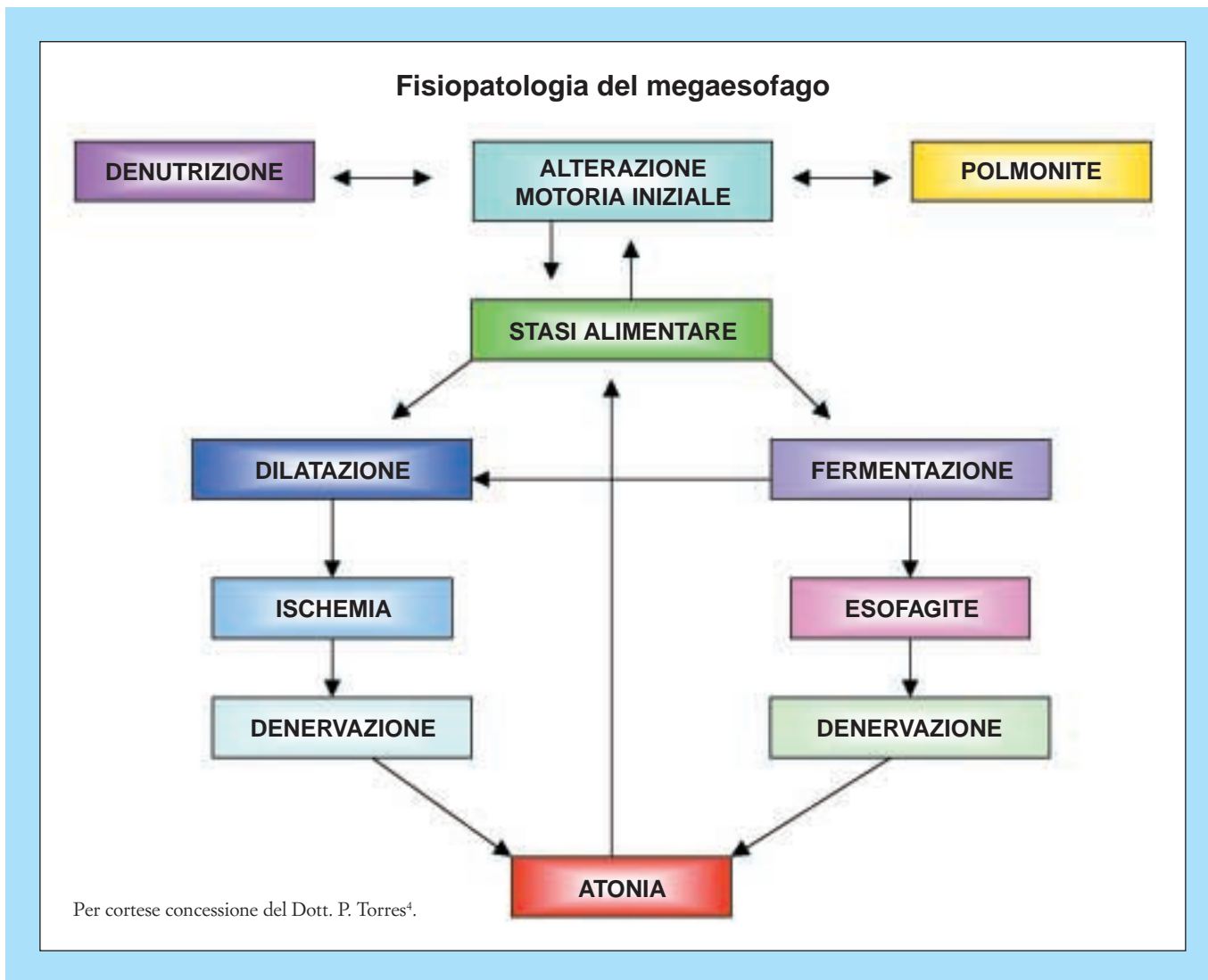
Clinicamente il megaesofago è caratterizzato da disagio post prandiale che si manifesta con estensione della testa sul collo, accompagnato da tentativi di deglutizione, da polidipsia, ptialismo e quindi da rigurgito non sempre relacionado al pasto, la cui frequenza è variabile da pochi a parecchi episodi giornalieri; si ha pure alitosi, perdita di peso (o ritardo di accrescimento nell'I.C.T.M.), debolezza estrema, tosse, dispnea, secrezione nasale e polmonite ab ingestis.

MATERIALI E METODI

Nelson, Labrador mantello crema, maschio, di anni 7, 33 kg. Alla visita clinica il proprietario riferiva un dimagrimento progressivo del cane nonostante un appetito vorace.

Riferiva pure che la ricerca dell'acqua si era fatta spasmodica e che in seguito alla sua ripetuta assunzione il soggetto compiva diversi tentativi di deglutizione, ai quali faceva seguito una certa agitazione accompagnata da polipnea che cessava con un improvviso rigurgito delle ingesta, le quali a volte erano costituite solo da grosse quantità di muco filante e maleodorante.

“Articolo ricevuto dal Comitato di Redazione il 12/7/2004 ed accettato per pubblicazione dopo revisione il 20/6/2005”.



Alla visita clinica il cane appariva fortemente dimagrito e astenico, leggermente disidratato, con linfonodi esplorabili normali, mucose di colorito normale e assenza di febbre, mentre erano presenti scialorrea, ptialismo e tentativi di deglutizione. Inoltre era visibile una modesta dilatazione esofagea nella regione del collo all'ingresso toracico di sinistra, accompagnata da rumori di gorgoglio sincroni agli atti respiratori. Furono quindi eseguiti esami di laborato-

rio, radiografici ed endoscopici. Gli esami emocromocitometrico, ematochimici e delle urine risultarono normali.

Il radiogramma diretto del primo tratto del digerente evidenziava la presenza di megaesofago che fu riconfermato con radiogramma mediante mezzo di contrasto iodato (Gastrografin).

Non furono rilevate masse mediastiniche, linfadenopatie, né pneumopatie.

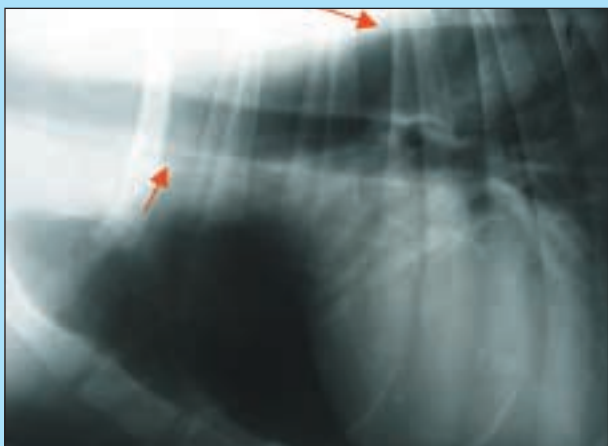


FIGURA 1 - Radiogramma diretto (le frecce evidenziano i limiti esofagei).

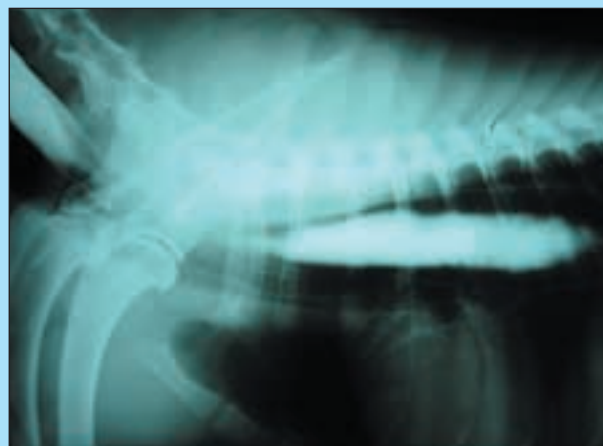

FIGURA 2 - Radiogramma con mezzo di contrasto iodato.

Esofagoscopia

L'esofagoscopia evidenziò un'esofagite da fermentazione degli alimenti nell'intero tratto intra-toracico. Non furono evidenziate masse occupanti spazio peri o intraluminale, né la presenza di un'ernia iatale e/o diverticoli. La diagnosi fu, quindi, di megaesofago.

Per stabilirne la causa vennero considerate una serie di eziologie capaci di indurre l'insorgenza di megaesofago secondario: miastenia gravis generalizzata e focale, ipoadrenocorticismo, ipotiroidismo, polimiosite, polineuropatia, poliradiculoneurite, disautonomia, lupus E.S., intossicazioni da Pb, organofosforici, tossine botuliniche, cimurro, persistenza dell'arco aortico di dx, tumore esofageo, tumore intratoracico, massa mediastinica, linfadenopatia, corpo estraneo⁵⁻⁶.

Escluse la maggior parte di queste cause in considerazione del segnalamento, rilievi clinici, di laboratorio e strumentali, si focalizzò l'attenzione su due patologie: il LES e la miastenia gravis focale. Il LES fu escluso mediante la negatività dell'ANA test.

La miastenia gravis focale, secondo Willard⁷, coinvolge il 25-30% dei soggetti colpiti da megaesofago secondario interessando generalmente l'esofago, il faringe ed in alcuni casi i muscoli facciali; tuttavia può anche passare inosservata dal punto di vista clinico.

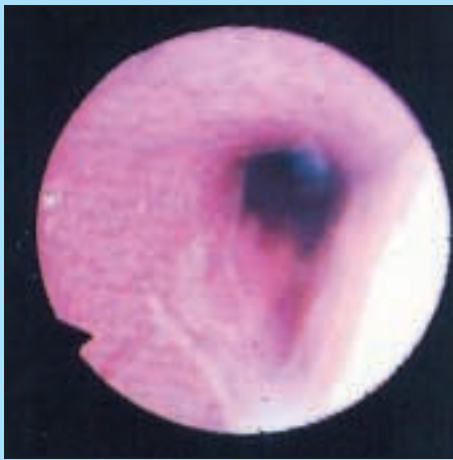


FIGURA 3
Esofago
toracico.

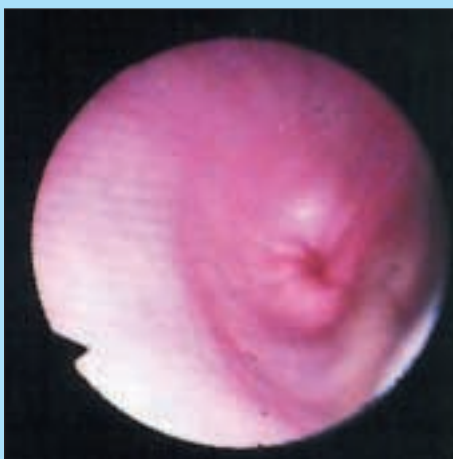

FIGURA 4
Cardias.

La diagnosi di miastenia gravis focale o generalizzata si basa oltre che sull'esame clinico, sulla ricerca degli AchR, sul test di immunocitochimica e sulla EMG.

L'EMG non fu eseguita, in quanto non erano presenti i segni clinici caratteristici di miastenia gravis generalizzata.

La ricerca degli AchR fu eseguita con esito negativo.

Il test d'immunocitochimica è in grado di evidenziare la presenza di Ac contro altre componenti muscolari, quali le proteine delle fibre striate e sarcolemma della placca terminale a livello di GNM⁸.

Lecoindre⁹ ritiene che qualora non si trovino anti-AchR, vi possa essere, nell'11% dei casi affetti da megaesofago, la presenza di complessi immuni rivolti contro le strutture sopramenzionate rilevabili mediante l'esame d'immunocitochimica e che tale evenienza è più frequente nelle razze Pastore Tedesco e Labrador.

Considerando l'impossibilità di poter accedere in tempi ragionevoli all'esame d'immunocitochimica, si consigliò al proprietario di alimentare il cane in posizione eretta a piccoli pasti e d'intraprendere una terapia adiuvantibus con piridostigmina (Mestinon) a 1 mg/kg/BID per os, il cui esito fu però negativo.

Provammo allora, come suggerito da Willard⁷, un protocollo a base di azatioprina (Azatioprina Wellcome) 2 mg/kg/SID per os più prednisone (Deltacortene 25 mg) 2 mg/kg/SID per os anch'esso però, senza esito positivo.

Si fece un ultimo tentativo con l'impiego di un farmaco calcio-antagonista, la nifedipina (Adalat AR cpr 20 mg) mezza cpr/BID 20 min. prima dei pasti, avente come effetto farmacologico il rilassamento dello sfintere esofageo caudale⁵⁻⁶⁻¹⁰. L'esito fu un aumento dell'astenia e la perdita completa dell'appetito. A tal punto la diagnosi fu di megaesofago idiopatico acquisito.

L'aggravamento progressivo delle condizioni generali del soggetto (che nel frattempo aveva perso 10 kg di peso), nonché l'insorgenza di una polmonite ab ingestis, ci pose di fronte alla scelta di: sopprimere il cane o tentare l'intervento chirurgico; si optò per la seconda.

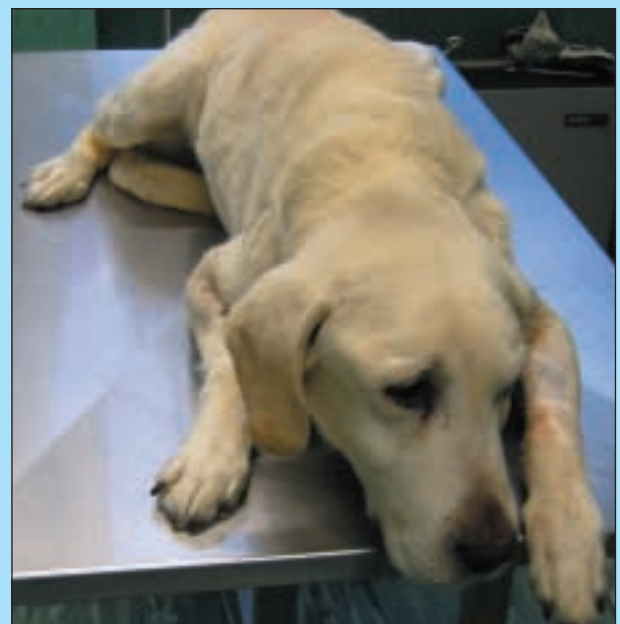

FIGURA 5 - Pre-operatorio.

Stabilizzato il paziente mediante nutrizione parenterale e posta sotto controllo la pneumopatia mediante terapia antibiotica con cefazolina sodica 20 mg/kg EV TID (Cefamezin), eseguimmo l'intervento di Cardioplastica Esofago-Diaframmatica secondo Torres¹.

Il paziente venne posto in anestesia generale in ventilazione controllata e in decubito destro; venne praticata una toracotomia sinistra attraverso il 9° spazio intercostale permettendo così l'accesso alla porzione terminale dell'esofago toracico e diaframma.

Spostato cranialmente il lobo diaframmatico del polmone sinistro, con una forbice di "Metzembau" si perforò la pleura mediastinica ventralmente all'esofago, facendo attenzione a non lesionare il ramo gastrico del n. vago che decorre proprio lungo la parete ventrale dell'esofago (Fig. 6).

Attraverso il foro praticato, si fece passare un drenaggio di Penrose attorno all'esofago permettendo così la sua trazione craniale senza il rischio di lesionare la parete.

Per dissezione smussa si liberò la metà sinistra della membrana freno esofagea dalle sue connessioni con la parete dell'esofago a livello dello iato (Fig. 7).

Quindi si praticò un'incisione di 2-3 cm sulla membrana stessa in direzione dorsale e ventrale allo iato, per poi rese-

carla partendo dall'estremo punto dorsale in direzione ventrale avendo un andamento curvilineo a forma semilunare per terminare all'estremo punto ventrale (Fig. 8).

La quantità di membrana diaframmatica resecata deve essere tale affinché, una volta riposizionata per formare un nuovo iato, tale muscolo a riposo eserciti una leggera tensione sopra la parete sinistra dell'esofago a livello di sfintere gastro-esofageo.

La sutura venne eseguita mediante l'applicazione di punti a U perforanti intralumen orizzontali fra il nuovo bordo diaframmatico e la parete esofagea sinistra (che non venne stirata cranialmente o caudalmente rispetto la sua posizione originale) utilizzando un monofilamento non riassorbibile 2/0, quindi una volta terminata, venne praticata una seconda sutura per sigillare il diaframma (Figg. 9-10). Quindi, posizionato un drenaggio toracico per le prime ventiquattr'ore post-operatorie, si chiuse la breccia toraco-tomica come di routine (Fig. 11). A fine intervento venne posizionato un tubo per gastrostomia nutrizionale

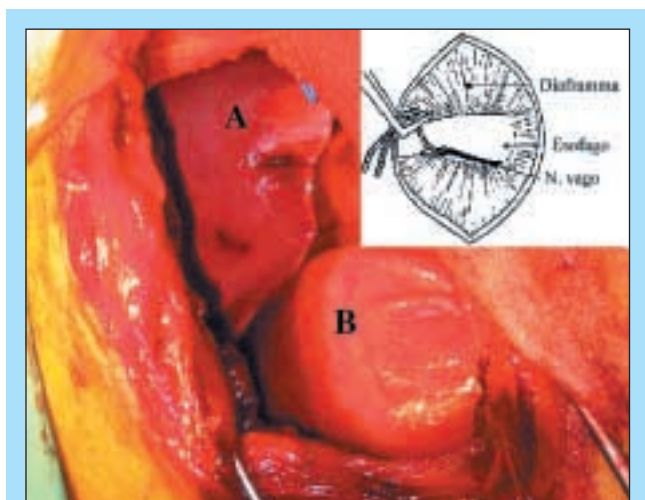


FIGURA 6 - Lobo diaframmatico sx (A) e porzione terminale dell'esofago toracico (B) (grafica P. Torres).

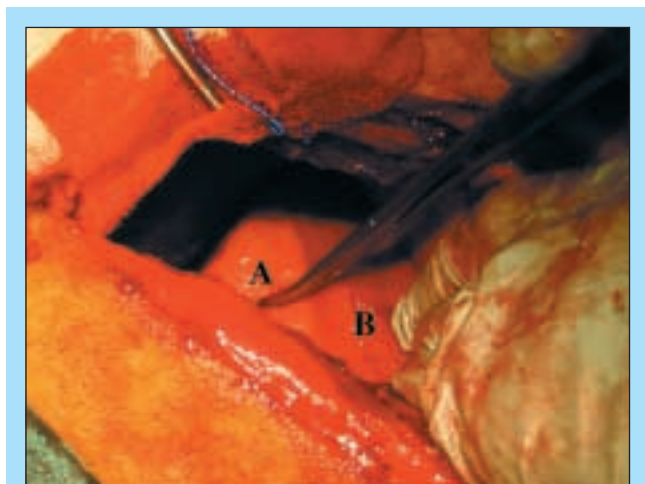


FIGURA 7 - Giunzione freno-esofagea (A), diaframma (B).

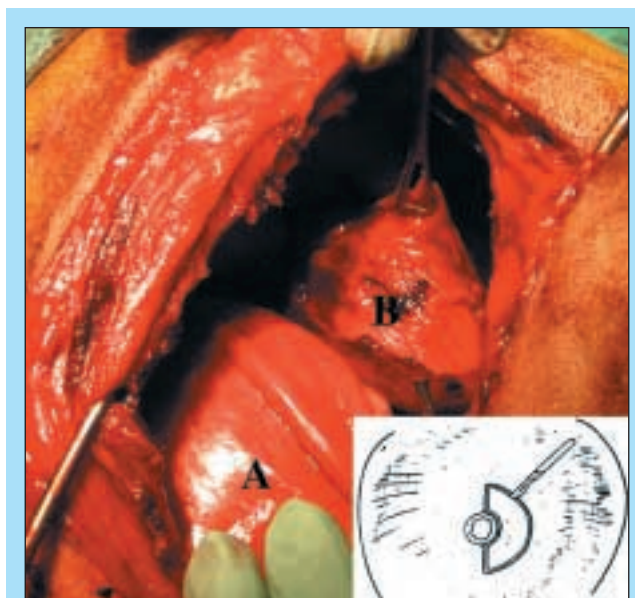


FIGURA 8 - Dissezione smussa della giunzione esofago-frenica (A = esofago) e visione dello stomaco sottostante (B) (grafica P. Torres).

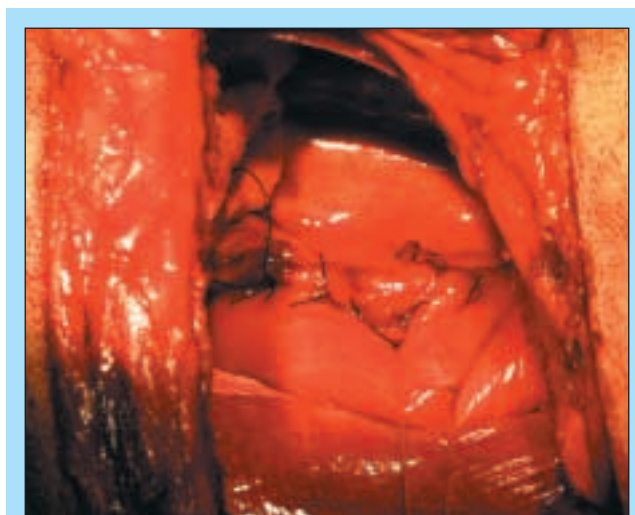


FIGURA 9 - Prima sutura con punti a "U" orizzontali.

che fu mantenuto per i primi 10 gg post-operatori, al fine di permettere un'alimentazione forzata e quindi un recupero di energie tale da indurre il soggetto ad alimentarsi autonomamente (Fig. 12).

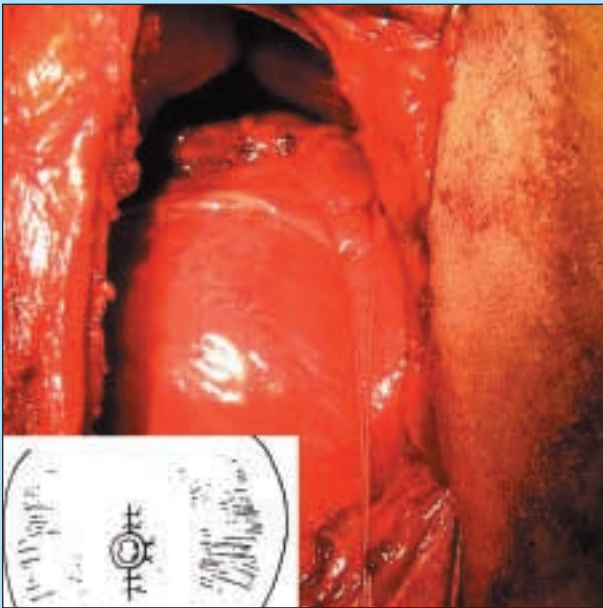


FIGURA 10 - Seconda sutura sigillante il diaframma (grafica P. Torres).

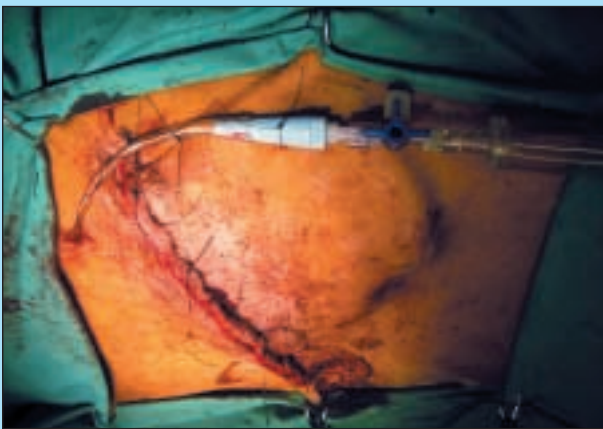


FIGURA 11 - Drenaggio toracico con valvola di Heimlich.

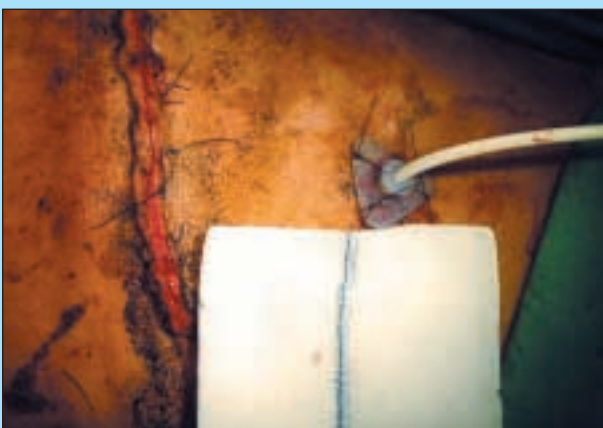

FIGURA 12 - Tubo per gastrostomia.

RISULTATI

L'alimentazione proseguì con l'impiego di alimenti finemente triturati e semiliquidi (frullati a base di scatolette di carne) somministrati a piccole dosi (6-7 pasti/die), assunti in stazione quadrupedale.

Il recupero del soggetto fu graduale ma continuo anche se nel primo mese post-operatorio si manifestarono sporadici episodi di rigurgito sempre di piccola entità.

A 30 gg dall'intervento l'incremento di peso fu di 5,5 kg e l'esame radiografico (Fig. 13) confermò il passaggio degli alimenti dall'esofago allo stomaco, nonché una diminuzione del diametro dell'esofago stesso.

A 40 gg dall'intervento il cane ritornò ad un'alimentazione secca fatta di piccoli pasti e quindi venne dimesso. Dopo 135 gg dall'intervento un ulteriore controllo clinico e radiografico confermò il buono stato nutrizionale e di salute del soggetto, il quale aveva recuperato il proprio peso e l'abituale vivacità (Fig. 16).

Gli episodi di rigurgito furono estremamente rari; al controllo radiografico a 135 gg si evidenziò ancora la presenza di megaesofago ma l'assenza di ingesta nel suo lume, anche a breve distanza dal pasto (Fig. 15).

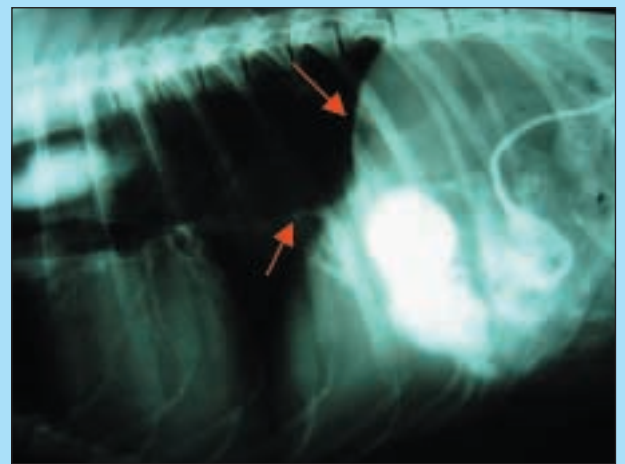


FIGURA 13 - Rx a 30 gg dall'intervento (le frecce evidenziano i limiti dorsale e ventrale dell'esofago).

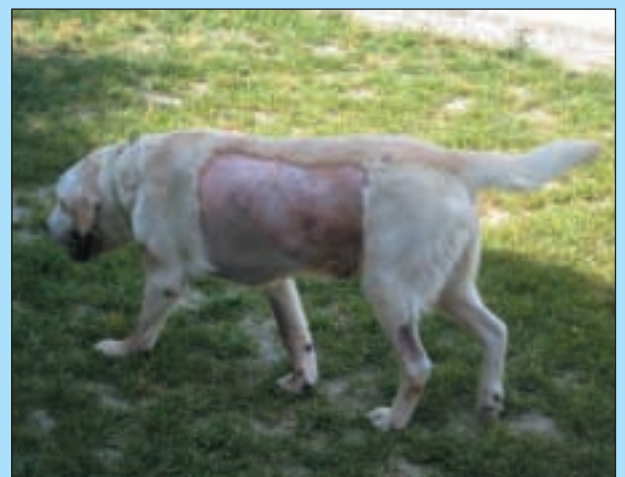

FIGURA 14 - Controllo clinico a 30 gg dall'intervento.

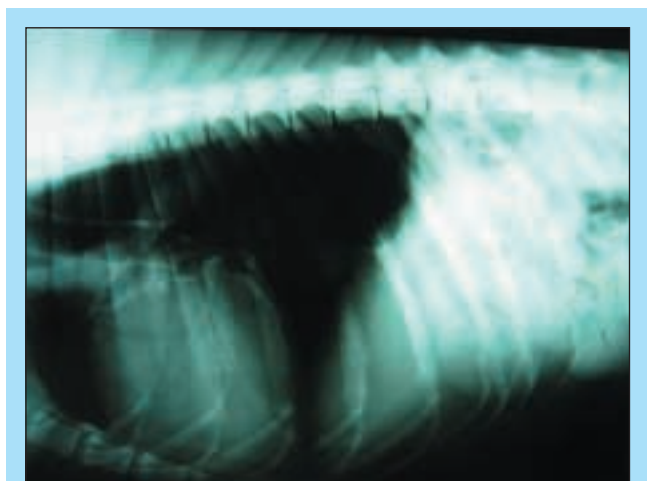


FIGURA 15 - Rx a 135 gg dall'intervento (assenza di ingesta nel lume esofageo e passaggio nello stomaco).



FIGURA 16 - Controllo clinico a 135 gg dall'intervento.

DISCUSSIONE E CONCLUSIONE

La prognosi del M.I.A è spesso sfavorevole se non trattato, e la morte del soggetto avviene per cachessia e bronco-polmonite ab ingestis. L'impiego di farmaci procinetici per risolvere la paresi risultano di scarsa utilità in quanto la muscolatura dell'esofago del cane è striata¹¹. Le terapie chirurgiche fino ad oggi proposte hanno dato risultati scarsamente incoraggianti. Storicamente la cardiomiectomia (miotonia di Heller's) fu raccomandata per molto tempo, così pure la cardioplastica, in quanto si riteneva che la causa di megaesofago fosse dovuta ad acalasia del cardias¹²⁻¹³. Washabau nel 1992, dimostrò attraverso studi manometrici che nei soggetti affetti da megaesofago il cardias era normoteso e si rilassava durante la fase della deglutizione e che quindi non si trattava di acalasia³. Sia la cardioplastica che la miotonia di Heller hanno come finalità la riduzione della pressione cardiaca attraverso la miotonia delle fibre muscolari dello sfintere gastro-esofageo, permettendo così il transito delle ingesta dall'esofago allo stomaco, favorendo però nel contempo l'insorgenza di un altrettanto facile reflusso gastro-esofageo e conseguente grave esofagite³⁻⁶⁻¹⁴.

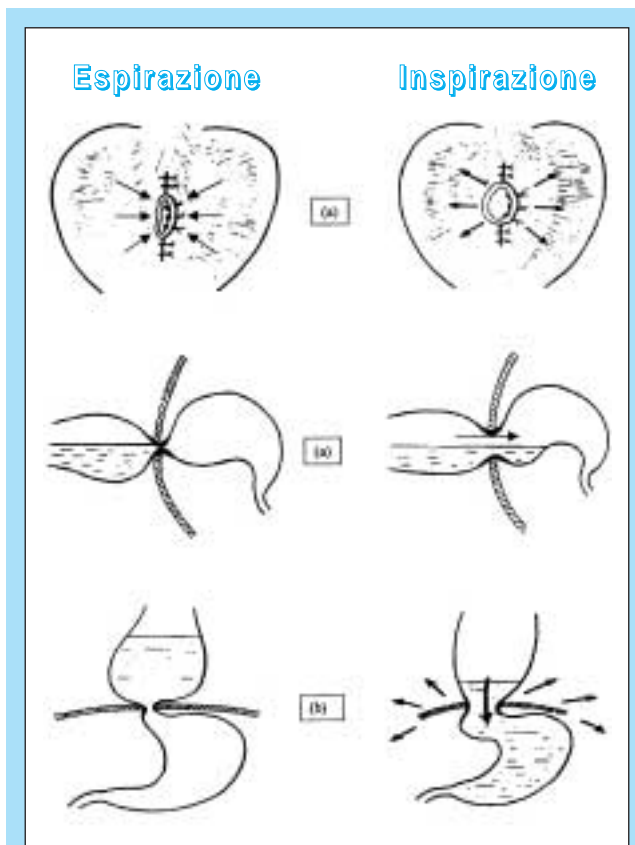


FIGURA 17 - Meccanismo d'azione della "Cardioplastica Esofago-Diaframmatica" durante le tappe del ciclo respiratorio, in posizione normale (a) e in posizione eretta (b) (Per cortese concessione del Dott. P. Torres).

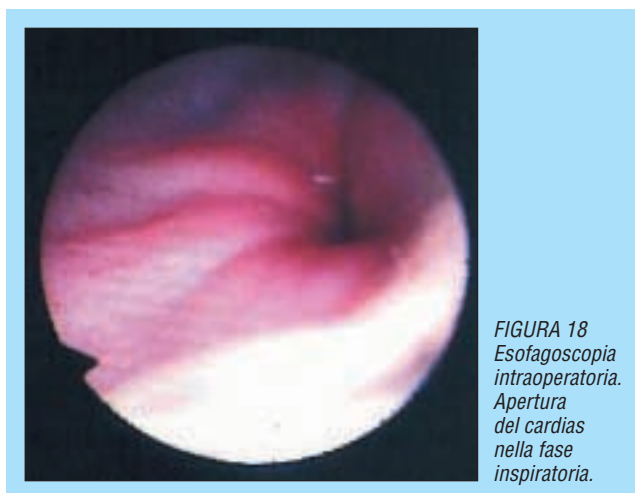


FIGURA 18
Esofagoscopia
intraoperatoria.
Apertura
del cardias
nella fase
inspiratoria.

L'intervento di Cardioplastica Esofago-Diaframmatica secondo Torres apre, a nostro parere, nuovi orizzonti terapeutici per il M.I.A, in quanto si è rivelata una tecnica chirurgica relativamente semplice e risolutiva.

Il meccanismo su cui si basa è graficamente esemplificato nella Figura 17 e si deve all'azione meccanica che il diaframma esercita sullo sfintere gastroesofageo, aprendolo nella fase inspiratoria e rilasciandolo nella fase espiratoria. Questo permette la chiusura dello sfintere stesso e impedisce o limita il reflusso gastro-esofageo.

In questo modo si stabilisce una specie di pompa unidirezionale in grado di spingere piccole quantità di alimento



FIGURA 19 - Controllo clinico a un anno dall'intervento.

verso lo stomaco. La decisione di quanta membrana frenodiaframmatica vada asportata rappresenta il momento più critico dell'intervento.

Facendo riferimento agli schemi di Torres, si deduce che se il diametro del semicerchio che si realizza mediante la dissezione misura 4-6 cm, il suo raggio di curvatura sarà 2-3 cm e quindi è questo il dato teorico da osservare durante la resezione, tenendo presente però che l'obiettivo finale da raggiungere è sempre: **una leggera tensione che il diaframma deve esercitare sullo sfintere gastroesofageo.**

A seguito della resezione della membrana frenodiaframmatica, non furono osservate alterazioni della ventilazione polmonare ad essa attribuibili, tantomeno cedimenti del diaframma stesso con insorgenza di ernia diaframmatica. Il miglioramento del transito alimentare nell'esofago promuove un bilancio nutrizionale positivo che si traduce in un recupero clinico generale del soggetto, nella quasi scomparsa dei rumori di gorgoglio sincroni agli atti respiratori, dei tentativi ripetuti di deglutizione ed infine degli episodi di polmonite ab ingestis. Inoltre, la diminuita pressione intraluminale da parte delle ingestie favorisce la guarigione dall'esofagite da fermentazione, fattore al

quale viene attribuita la lesione del plesso mioenterico e sottomucoso. Nel soggetto giovane queste nuove condizioni cliniche, sono in grado di promuoverne la crescita, il recupero di peso nonché di favorire la reinnervazione dell'esofago attraverso la maturazione del nucleo Ambiguo e Solitario e quindi di recuperare in parte la sua capacità peristaltica¹.

Parole chiave

Megaesofago, trattamento chirurgico, cane.

Key words

Megaesophagus, surgical treatment, dog.

Bibliografia

1. P. Torres: "Cardioplastia Esófago Diafragmática como tratamiento del Megaesófago Total Congénito idiopático en el Perro." Arch. Med. Vet. XXXII, N° 1 (2000).
2. G.C. Strombeck, W. Meyer: Strombeck's Small Animal Gastroenterology. Third Edition. W.B. Saunders Company (1996), pag. 202-210.
3. R.J. Washabau: XIX Congresso AMVAC 2002. Medicina y Cirugía digestiva. Madrid (22-24 febbraio 2002). "Diagnóstico diferencial y tratamiento de disfagia y regurgitación". Pag. 99-124.
4. P. Torres, J. Rodríguez G.: Atti del XXXVIII congresso Nacional de AVEPA, Sevilla (10-12 ottobre 2003). "Megaesofago idiopatico en el perro. Analisis de 14 casos tratados mediante Cardioplastica Esófago-Diafragmática", pag. 262.
5. M.J. Boijrab: "Le basi patogenetiche delle Malattie Chirurgiche nei Piccoli Animali". Ed. Giralì (2001), pag. 277-283.
6. S.J. Ettinger, E.C. Feldman: "Trattato di Clinica Medica Veterinaria Malattie del cane e del gatto". Vol. 2. ED. Delfino (2002), pag. 1142-1154.
7. M.D. Willard: XXXV Congreso Nacional A.V.E.P.A Madrid (12-15 ottobre 2000). "Patología esofágica", pag. 17-20.
8. R. Kirk, J. Bonagura: "Terapia veterinaria attuale XI" Ed. Piccin, (1996), pag. 1050-1053.
9. P. Lecointre: "Atlas d'Endoscopie chez les carnivores domestiques", éditions MED'COM (2001), pag. 16-19.
10. A. Buonaccorsi: "Le malattie del cane e del gatto, diagnostica e terapia medica" Essegivi Edagricole (1995), pag. 125-127.
11. J.L. Morales: "Anatomia clinica del perro y gato" pag. 134. Ed. José L. Morales Lopèz (2002).
12. D.H. Slatter: "Chirurgia dei piccoli animali", Vol. 1, Ed. sbm (1990), pag. 673-675.
13. T. Dàvid, I. Kasper, M. Kasper: "Grande atlante di tecnica chirurgica del cane e del gatto", UTET (2004), pag. 262-264.
14. B. Duhautois, Guide Pratique de Chirurgie des tissus mous chez le chien et le chat. Ed. MED'COM, 2003, pag. 202-205.
15. G. Mazzocchi, A. Rasparini, M. Sinelli: "Cardioplastica Esofago Diaframmatica nel Megaesofago Idiopatico acquisito (M.I.A.) nel cane adulto". XI Congresso Nazionale SICV, 10-12 giugno 2004, Grugliasco (To). Pag. 192-195.